



ORIGINAL

## Tratamiento de lesión multidigital con colgajo inguinal libre en sindactilia

G. Alsina Rius, A. Dávila Treto, J. C. Serfaty Soler, J. M. Méndez López,  
J. García Ressa, J. Moranta Mesquide, E. Rodríguez Torreblanca

Clínica MC Mutual. Barcelona

### Correspondencia:

Dra. Gloria Alsina Rius

Correo electrónico: galsina@mc-mutual.com

Recibido el 21 de enero de 2020

Aceptado el 5 de mayo de 2020

Disponible en Internet: junio de 2020

### RESUMEN

El tratamiento de las pérdidas de sustancia que afectan a varios dedos es un reto para los cirujanos plásticos. Los colgajos libres a modo de sindactilia se convierten en la opción terapéutica de elección para este tipo de lesiones, ya que solucionan los defectos con un solo colgajo, dejan poca secuela en la mano y permiten una rápida incorporación al mundo laboral.

**Palabras clave:** Sindactilia. Colgajo inguinal libre. Lesiones polidigitales. Colgajo puente. Sindactilia temporal. Sindactilia iatrogénica.

### ABSTRACT

**Multiple finger resurfacing with syndactylizing free superficial circumflex iliac perforator flap**

Surgical treatment for multiple finger skin and soft tissue loss represents a challenge for the plastic surgeons. Free flaps used as a temporary syndactyly may be the treatment of choice for this kind of injuries. It provides full coverage of all the finger and hand defects with one single flap, minimal sequelae and fast return-to-work rate.

**Key words:** Syndactylizing. Superficial circumflex iliac perforator (SCIP) flap artery. Bridge flap. Multiple finger injuries. Finger resurfacing. Temporary syndactyly. Iatrogenic syndactyly.

### Introducción

Las pérdidas de sustancia digitales son una patología frecuente en trabajadores manuales. Cuando estas lesiones afectan a un solo dedo, el cirujano tiene diversas opciones reconstructivas, desde los colgajos locales (como son el colgajo de Littler, los colgajos en isla homo- y heterodigitales, el colgajo en *cerf-volant*, el colgajo de arteria

metacarpiana dorsal, etc.) a los colgajos microquirúrgicos (colgajo radiopalmar, colgajo dorsoulnar, colgajo de pulpejo del *hallux*, colgajo metatarsiano, colgajo interóseo posterior, colgajo *wrap-around*, etc.)<sup>(1-3)</sup>. Sin embargo, cuando estas lesiones afectan a varios dedos, las opciones reconstructivas disminuyen. Los colgajos locales no son buena opción para solucionar múltiples lesiones digitales con pérdida de piel, dado que el tamaño y la localización



<https://doi.org/10.24129/j.retla.03105.fs2005013>

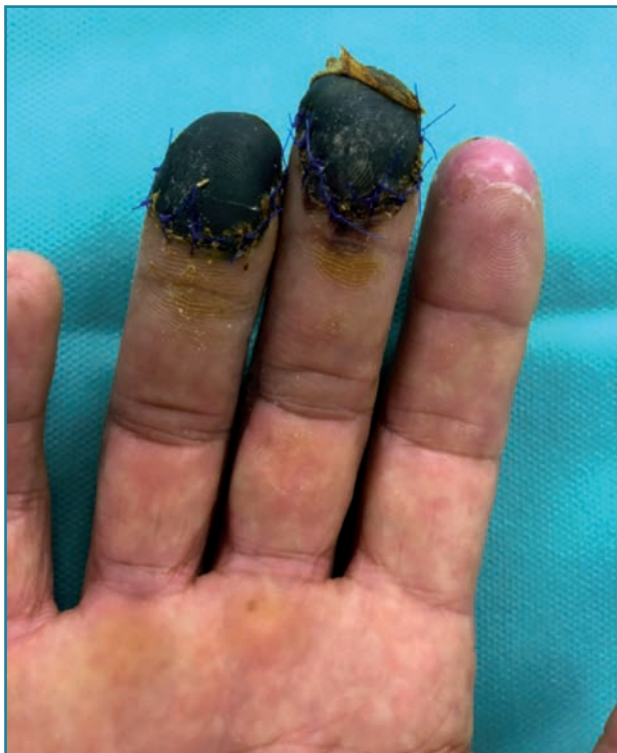© 2020 Sociedad Española de Traumatología Laboral. Publicado por Imaidea Interactiva en FONDOSCIENCE® ([www.fondoscience.com](http://www.fondoscience.com)). Este es un artículo Open Access bajo la licencia CC BY-NC-ND ([www.creativecommons.org/licenses/by-nc-nd/4.0/](http://www.creativecommons.org/licenses/by-nc-nd/4.0/)).

de las islas cutáneas son limitados y la opción de hacer varios colgajos locales puede ocasionar secuelas cicatriciales en la mano y, consecuentemente, incrementar el periodo de rehabilitación y el tiempo en reincorporarse a las actividades de la vida diaria y laboral.

Una opción para las pérdidas de sustancia que afectan a varios dedos es el colgajo inguinal pediculado a modo de sindactilia<sup>(4)</sup>. La desventaja de esta opción reconstructiva es la inmovilización del paciente durante 3 semanas hasta la automatización del colgajo, lo que representa un incremento en el tiempo de ingreso hospitalario y la disminución de la movilización temprana de la mano. Otro problema se presenta en pacientes obesos, dado que este colgajo daría una cobertura demasiado abultada para los dedos.

Por todo ello, el colgajo inguinal pediculado no debería ser considerado de primera opción terapéutica y deberían utilizarse como colgajo de rescate en los casos en los que fallen el resto de las posibilidades quirúrgicas.

Consideramos que la mejor opción para la cobertura de pérdidas de piel multidigitales son los colgajos microquirúrgicos a modo de sindactilia<sup>(5)</sup>. Hay varios colgajos libres que hemos usado para el tratamiento de este tipo de lesiones a modo de "colgajo puente", como el colgajo perforante de la primera arteria metatarsiana dorsal<sup>(6)</sup>, el colgajo de pulpejo del *hallux*, el colgajo interóseo posterior<sup>(7)</sup>, el colgajo anterolateral del muslo y el colgajo inguinal libre<sup>(8,9)</sup>. Dentro de todos los mencionados, es



**Figura 1.** Necrosis completa de los pulpejos de los dedos 3.º y 4.º.

de destacar este último, dada la baja comorbilidad de la zona donante y la fácil disección, lo cual acorta el tiempo quirúrgico.

En este artículo presentamos un caso de pérdida de pulpejos de los dedos 3.º y 4.º en un trabajador manual de profesión basurero, que se atrapó los dedos con la tapa de un contenedor. Atendido de urgencias en su hospital comarcal, se realizó una primera limpieza y sutura de *flaps* cutáneos de los pulpejos 3.º y 4.º de la mano derecha. A la semana de evolución, el paciente acude a su mutua laboral por mal aspecto de las heridas. Valorado por el Servicio de Cirugía Plástica, se llega al diagnóstico de necrosis de espesor total de ambos pulpejos de los dedos 3.º y 4.º de la mano derecha (**Figura 1**). A los 16 días tras el accidente, se llevó a cabo el tratamiento quirúrgico definitivo, realizándose desbridamiento del tejido no viable y cobertura mediante colgajo inguinal libre, anastomosis término-terminal a la arteria colateral digital del 3.º dedo y adaptado a modo de sindactilia para ambos pulpejos.

### Técnica quirúrgica

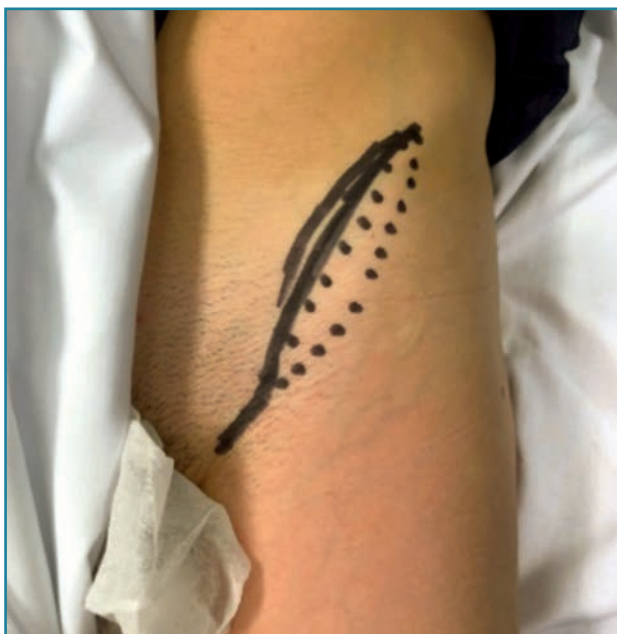Con el paciente en decúbito supino y con isquemia a nivel del brazo, se preparan 2 campos estériles, uno a nivel inguinal y otro en la mano derecha. Se aplica anestesia locorregional mediante bloqueo axilar con catéter más anestesia general.

#### Primer paso. Preparación de la mano

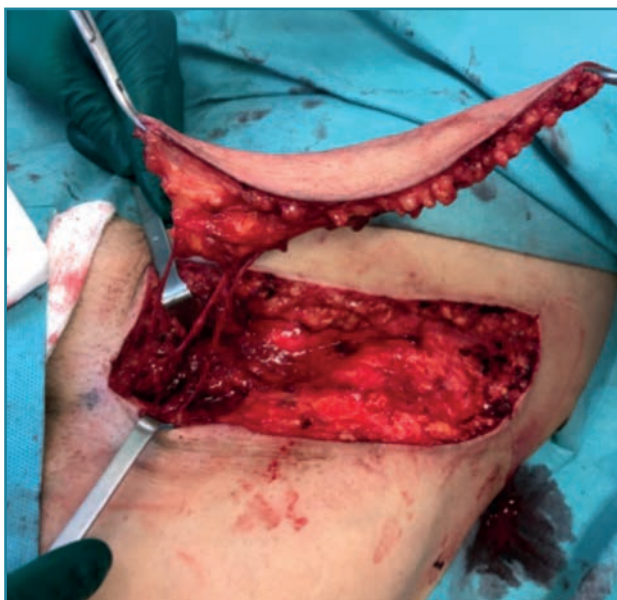Bajo isquemia, se realiza desbridamiento de la necrosis de ambos pulpejos. Se realiza incisión de tipo Bruner en el 3.º dedo en la cara volar a nivel proximal y se disecciona la arteria colateral radial del 3.º dedo. En el dorso del dedo a nivel proximal, se realiza otra incisión en V y se lleva a cabo la disección de una vena del sistema venoso superficial de la mano para su preparación. Se realiza un túnel desde la tercera comisura de la cara volar hacia la región dorsal de la mano, donde se ha disecado la vena. Se retira la isquemia. Se realiza hemostasia cuidadosa.

#### Segundo paso. Disección del colgajo inguinal

Se marca la línea desde el tubérculo púbico hacia la región anterior de la cresta iliaca (**Figura 2**). Se realiza incisión en el tercio medial de esta línea y la localización de la arteria circunfleja iliaca superficial y la vena satélite en su nacimiento al nivel de la arteria femoral. Se disecciona hacia lateral el pedículo vascular y se eleva la isla cutánea en función de las perforantes cutáneas. El tamaño de la

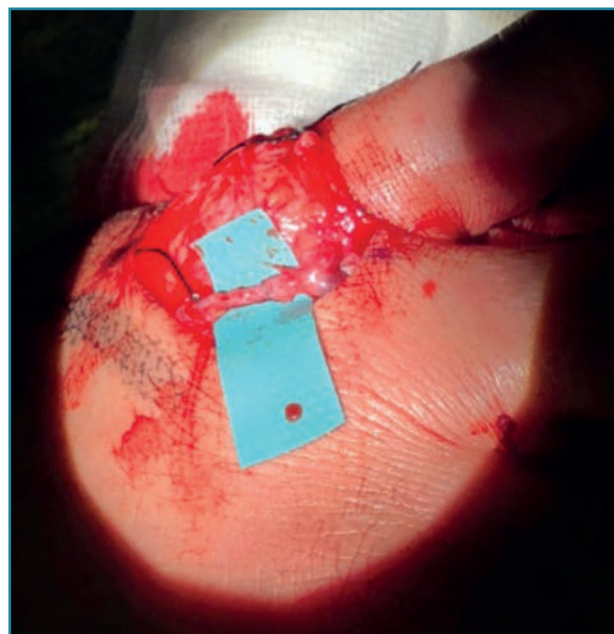


**Figura 2.** Marcaje de la línea del tubérculo púbico a la cresta ilíaca anterior.



**Figura 3.** Disección del colgajo.

isla es de 3 cm de ancho por 14 cm de largo (**Figura 3**). Una vez diseccionado el colgajo, se realiza el clampaje de la arteria circunfleja iliaca superficial y de su vena satélite con hemoclips vasculares del número 9 al nivel de su origen. Una vez elevado el colgajo, el pedículo se irriga con heparina sódica (dilución 1 U en 1 cc de suero fisiológico). Se realiza cierre directo de la zona donante con sutura Maxon® de 2/0 y 3/0.



**Figura 4.** Dorso de la mano: sutura de la vena del colgajo (que se ha tunelizado a través de la tercera comisura) a la vena del sistema superficial del dorso de la mano.

### Tercer paso. Sutura microvascular

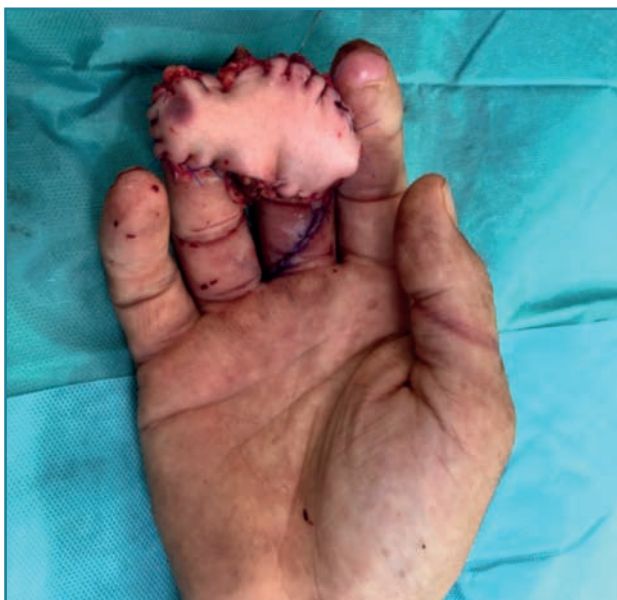Antes de iniciar la técnica microquirúrgica, se realiza tunelización de la vena del colgajo a través de la tercera comisura hacia el dorso de la mano. Posteriormente, con el microscopio se realiza la anastomosis microquirúrgica de la arteria del colgajo a la arteria colateral del 3.º dedo con sutura de 10/0 de forma término-terminal. Se realiza pronación de la mano y se sutura la vena del colgajo (que se ha tunelizado a través de la tercera comisura hacia la vena del sistema superficial del dorso de la mano) con sutura de 10/0 término-terminal (**Figura 4**). Se comprueba la permeabilidad de las anastomosis tanto arterial como venosa con el Patency Test.

### Cuarto paso. Adaptación del colgajo

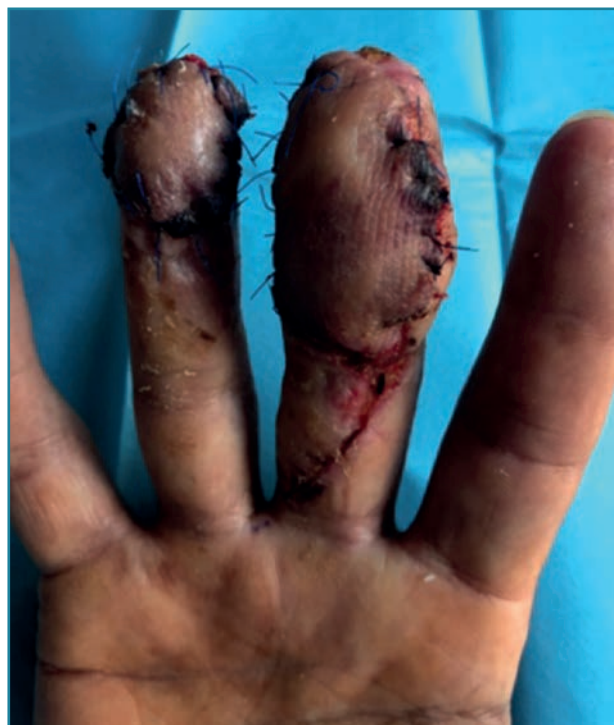Una vez realizada la parte de las anastomosis microvasculares, se procede a adaptar el colgajo a la zona del defecto cutáneo. Se sutura el colgajo a modo de sindactilia, uniendo ambos pulpejos (**Figura 5**). Finalmente, se realiza vendaje blando con Linitul® + Diprogenta® y férula dorsal. Tiempo quirúrgico: 149 min.

### Cuidados postoperatorios

Durante el postoperatorio inmediato se pauta antibioterapia, analgesia, profilaxis anticoagulante (Clexane® 40 U



**Figura 5.** Sutura del colgajo a modo de puente, cubriendo ambos pulpejos.



**Figura 6.** Separación del colgajo para recrear ambos pulpejos.

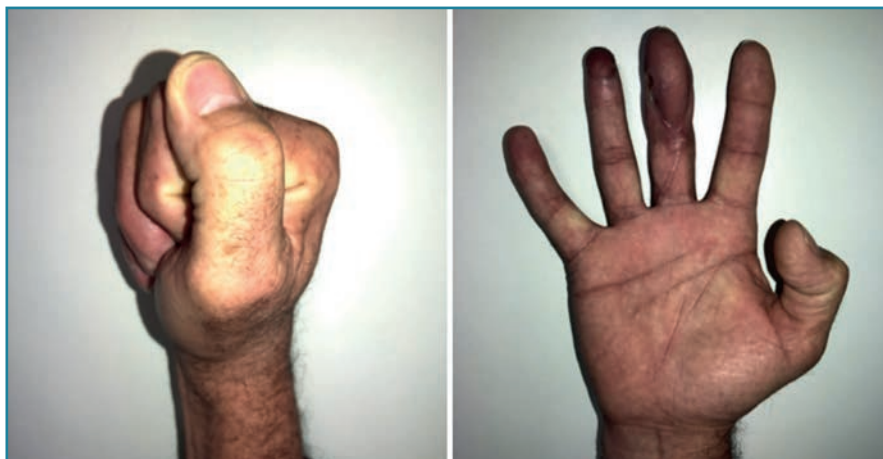subcutáneo –s.c.–) y antiagregante (Adiro® 100 mg cada 24 h). A las 48 h se retira el catéter axilar y a los 3 días recibe el alta domiciliaria.

Se realizan curas semanales y a los 21 días reingresa de forma ambulatoria para el segundo tiempo quirúrgico. Bajo anestesia local y sedación, se realiza la división y la adaptación del colgajo para reconstruir ambos pulpejos (**Figura 6**). A los 15 días se retira el material de sutura y se inicia la rehabilitación de la mano. A los 3 meses de la primera intervención reconstructiva, el paciente recibe el alta laboral con mínima secuela funcional en la mano (**Figura 7**), sin referir sintomatología álgica en la zona donante de la ingle (**Figura 8**).

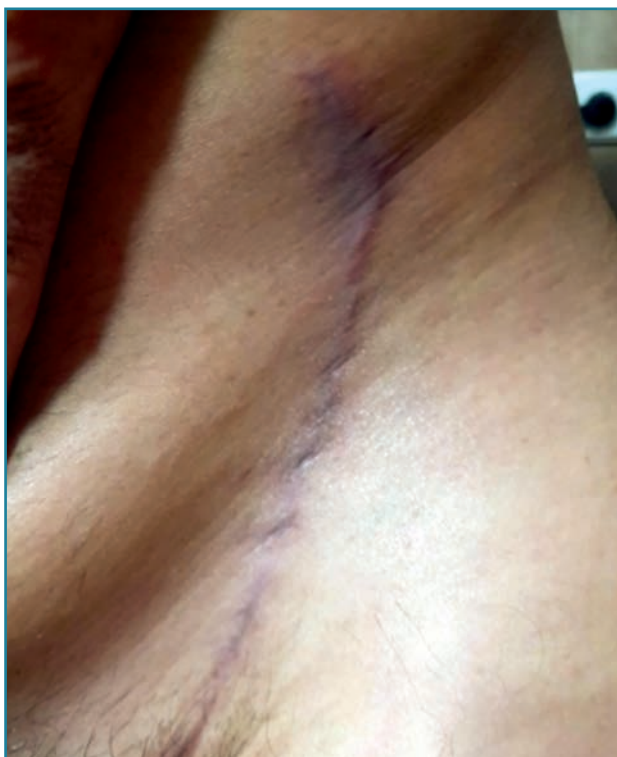como funcional de la mano han sido satisfactorios y han permitido la reincorporación del paciente a la vida laboral en su mismo puesto de trabajo a los 3 meses, sin secuelas residuales importantes. La única limitación a destacar de esta técnica reconstructiva es la poca sensibilidad táctil de los pulpejos en el momento del alta; sin embargo, sí presenta sensibilidad a la presión<sup>(11)</sup>. Este inconveniente es común en la reconstrucción digital mediante colgajos puente, ya que se usan colgajos no neurotizados, de manera que la recuperación de la sensibilidad se hace a

## Conclusiones

Consideramos los colgajos microquirúrgicos a modo de sindactilia (sindactilia iatrogénica, sindactilia temporal, colgajo-puente) la técnica de elección para las pérdidas de sustancia que afectan a varios dedos<sup>(10)</sup>, destacando el colgajo inguinal libre, dada la facilidad de disección, las características anatómicas (flexibilidad y grosor) y la mínima secuela que deja en la zona donante. Los resultados tanto a nivel cosmético



**Figura 7.** Mínima secuela en la mano.



**Figura 8.** Ninguna molestia en la zona dadora de la ingle.

través de las terminaciones nerviosas del tejido circundante. Por todo ello, creemos que el colgajo inguinal libre a modo de sindactilia descrito en este artículo es una adecuada opción para reconstruir las pérdidas de sustancia digitales múltiples, debido a que aporta una cobertura completa, poca secuela en la zona donante y permite una rápida incorporación al mundo laboral.

### Responsabilidades éticas

**Protección de personas y animales.** Los autores declaran que para esta investigación no se han realizado experimentos en seres humanos ni en animales.

**Confidencialidad de los datos.** Los autores declaran que han seguido los protocolos de su centro de trabajo sobre la publicación de datos de pacientes.

### Derecho a la privacidad y consentimiento informado.

Los autores declaran que en este artículo no aparecen datos de pacientes.

**Financiación.** Los autores declaran que este trabajo no ha sido financiado.

**Conflicto de interés.** Los autores declaran no tener ningún conflicto de intereses.

### Bibliografía

1. Hung MH, Huang KF, Chiu HY, Chao WN. Experience in reconstruction for small digital defects with free flaps. *Ann Plast Surg.* 2016 Mar;76 Suppl 1:S48-54.
2. Jeon BJ, Yang JW, Si Young R, Hwi Ki S, Chul Lee D, Soo Kim J. Microsurgical reconstruction of soft-tissue defects in digits. *Injury.* 2013 Mar;44(3):356-60.
3. Turner A, Ragowanssi R, Hanna J, Teo TC, Blair JW, Pickford MA. Microvascular soft tissue reconstruction of the digits. *J Plast Reconstr Aesthet Surg.* 2006;59(5):441-50.
4. Abdelrahman M, Zelken J, Huang RW, Hsu CC, Lin CH, Lin YT, Lin CH. Suprafascial dissection of the pedicled groin flap: a safe and practical approach to flap harvest. *Microsurgery.* 2018 Jul;38(5):458-65.
5. Kayalar M, Kucuk L, Sadik Sugun T, Gurbuz Y, Savran A, Kaplan I. Syndactylizing arterialized venous flaps for multiple finger injuries. *Microsurgery.* 2014;34:527-34.
6. Wang L, Xie QP, Wang HJ. Free dorsal metatarsal artery perforator flap for multiple finger defects reconstruction: a case report. *J Hand Surg Eur Vol.* 2018 Jul;43(6):666-8.
7. Li KW, Liu J, Liu MJ, Xie SL, Liu CX. Free multilobed posterior interosseous artery perforator flap for multi-finger skin defect. *J Plast Reconstr Aesthet Surg.* 2015 Jan;68(1):9-16.
8. Del Sol M, Vázquez B. Arteria circunfleja iliaca superficial. Importancia anatómicoquirúrgica. *Int J Morphol.* 2013;31(2):629-32.
9. Riessel JN, Giladi AM, Iorio ML. Volar resurfacing of the thumb with a superficial circumflex iliac artery perforator flap after hydrofluoric acid burn. *J Hand Microsurg.* 2018;10:162-5.
10. Trovato MJ, Brooks D, Buntic RF, Buncke GM. Simultaneous coverage of two separate dorsal digital defects with a syndactylizing venous free flap. *Microsurgery.* 2008;28:248-51.
11. Takeuchi M, Sakurai H. Treatment of finger avulsion injuries with innervated arterialised venous flaps. *Plast Reconstr Surg.* 2000;106(4):881-5.