



CASO CLÍNICO

Colgajo eponiquial asociado a colgajo de avance en amputaciones distales de los dedos. A propósito de un caso

T. del Olmo Hernández, C. García Rodríguez, C. García-Polín López

Unidad de Miembro Superior. Hospital MAZ. Zaragoza

Correspondencia:

Dra. Teresa del Olmo Hernández

Correo electrónico: tdelolmo@maz.es

Recibido el 10 de julio de 2019

Aceptado el 12 de noviembre de 2020

Disponible en Internet: noviembre de 2020

RESUMEN

Introducción: las amputaciones distales de los dedos largos son una de las patologías más frecuentes en el ámbito laboral. No es infrecuente que se produzca en mujeres con unas altas demandas no solo funcionales sino también estéticas.

Objetivo del estudio: el objetivo de este estudio es describir la técnica quirúrgica del colgajo de avance eponiquial en las amputaciones distales de los dedos asociada a otras técnicas de reconstrucción del pulpejo.

Caso clínico: se presenta un caso clínico que precisó tratamiento quirúrgico urgente por amputación de la falange distal del tercer y el cuarto dedos de la mano mediante colgajo de avance local de tipo Atasoy asociado a colgajo de avance eponiquial.

Resultados: la evolución postoperatoria cursó sin complicaciones y se realizó la incorporación laboral al mes desde el accidente con un grado alto de satisfacción del paciente por el resultado estético y funcional.

Discusión: el colgajo eponiquial es una técnica sencilla y práctica que mejora la estética y la funcionalidad tras las amputaciones distales de los dedos evitando la comorbilidad asociada y las deformidades ungueales de otras técnicas descritas de reconstrucción de la lámina ungueal, como las transferencias osteo-onicocutáneas de los dedos del pie.

Palabras clave: Amputación falange distal. Colgajo eponiquial. Colgajos de avance.

ABSTRACT

Association of an eponychial flap and advancement flap of fingertip amputations. A case report

Introduction: traumatic fingertip amputations are one of the most common work-related injuries, not unusual in women, with high functional and aesthetic expectations.

Aim of the study: we describe the surgical technique of the advancement eponychial flap in fingertip amputations, combined with other procedures for pulp reconstruction.

Clinical case: we present a patient who suffered the amputation of 2 consecutive fingertips. We combined the Atasoy flap with the eponychial advancement flap to increase the nail show.

Results: there were no complications after surgery, and the patient returned to work in one month. She was satisfied with both function and cosmesis.

Conclusions: eponychial flap is a simple and effective method to restore function and cosmesis of the fingertip after amputation injuries. It improves aesthetic results and avoids nail deformities and comorbidity associated to other reconstruction techniques, as microsurgical transplantation of toes.

Key words: Fingertip amputation. Eponychial flap. Advancement flaps.



<https://doi.org/10.24129/j.retla.03206.fs1907021>

© 2020 Sociedad Española de Traumatología Laboral. Publicado por Imaidea Interactiva en FONDOSCIENCE® (www.fondoscience.com). Este es un artículo Open Access bajo la licencia CC BY-NC-ND (www.creativecommons.org/licenses/by-nc-nd/4.0/).

Introducción

Las amputaciones distales de los dedos largos son una de las patologías más frecuentes que se tratan en los servicios de urgencias en el ámbito laboral. Con el aumento de la incorporación laboral de la mujer a trabajos manuales, no es infrecuente la afectación de mujeres jóvenes. En este tipo de población, existe una alta demanda no solo funcional sino también estética en la evaluación del resultado, condicionando el nivel de satisfacción del paciente así como la reincorporación laboral.

El objetivo principal del tratamiento de las amputaciones distales de los dedos es lograr un pulpejo estable que permita el agarre correcto de los objetos y con un aspecto lo más anatómico posible. Para ello, al finalizar el tratamiento el pulpejo debe ser estable e indoloro, y la geometría ungueal debe permitir la manipulación de los objetos⁽¹⁾.

En la evaluación inicial de estas lesiones de los dedos se realiza una exploración clínica y radiológica en el Servicio de Urgencias.

En la exploración clínica se valora y se clasifica el nivel del defecto según la clasificación de Allen (Figura 1) y la de Fassler (Figura 2); se cuantifica el defecto cutáneo del pulpejo, el tamaño de la matriz ungueal y su posible lesión, la exposición ósea y la forma geométrica del defecto. En la evaluación radiológica se valora la pérdida ósea y la existencia o no de fracturas asociadas.

El tratamiento debe ser individualizado, teniendo en cuenta, además de las características de la lesión, otros factores psicosociales como son la actividad laboral, la

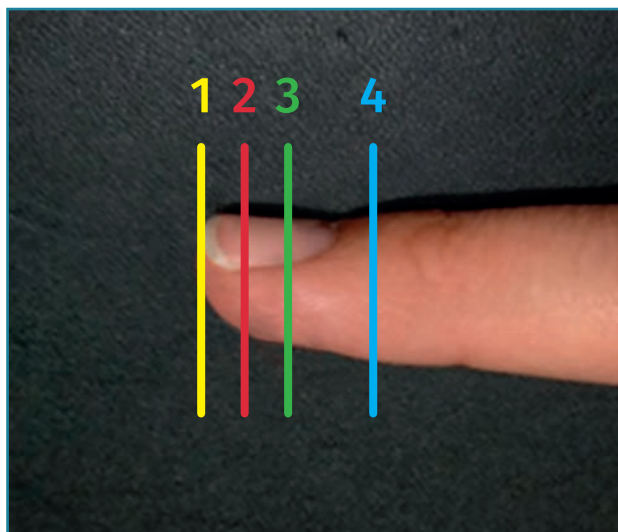


Figura 1. Clasificación de Allen para las amputaciones de los pulpejos. Tipo 1: distal sin exposición ósea; tipo 2: distal con exposición ósea; tipo 3: a nivel de la lámina ungueal; tipo 4: proximal a la lámina ungueal.

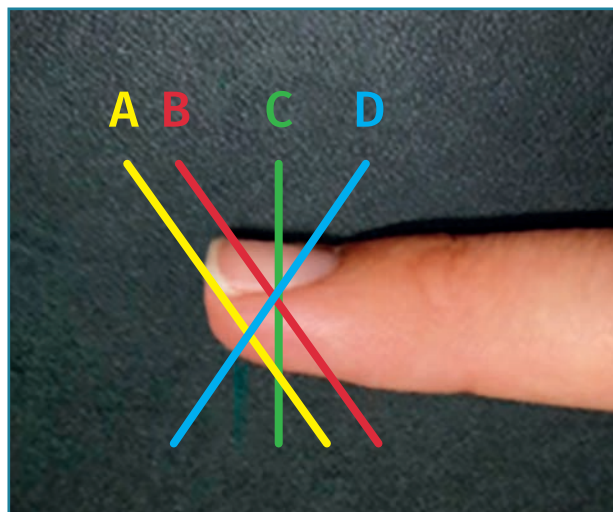


Figura 2. Clasificación de Fassler de las amputaciones distales del pulpejo. Tipo A: distal a la lámina ungueal; tipo B: a nivel de la lámina ungueal con bisel volar; tipo C: a nivel de la lámina ungueal transversa al eje del dedo; tipo D: a nivel de la lámina ungueal con bisel dorsal.

actividad deportiva, la creencia cultural, el nivel socioeconómico o el incentivo económico⁽¹⁻⁶⁾.

Entre las alternativas para la reconstrucción cutánea del pulpejo se encuentran el injerto de piel libre, colgajos V de avance locales en V-Y (de tipo Atasoy o Kutler), colgajos de tipo *cross-finger*, colgajos vascularizados en isla homodigital o heterodigitales⁽¹⁾.

En cuanto a la reconstrucción del complejo de la uña, puede realizarse mediante colgajos de recesión ungueal, injerto libre osteo-onicocutáneo de un dedo adyacente o del pie o injerto de matriz ungueal⁽¹⁾. Entre estos tratamientos, el colgajo de recesión eponiquial es la técnica con menos complicaciones⁽¹⁾.

Objetivo del estudio

El propósito de este estudio es la descripción técnica del colgajo eponiquial o recesión ungueal asociado a otros colgajos de avance en amputaciones distales de los dedos.

Material y método

Se presenta un caso clínico de amputación distal de los dedos 3.º y 4.º de la mano en su medio laboral de tipo II de Allen. Se trata de una mujer de 39 años. Precisó de intervención quirúrgica urgente mediante colgajo de avance de tipo Atasoy en los dedos 3.º y 4.º asociado a colgajo de avance eponiquial.

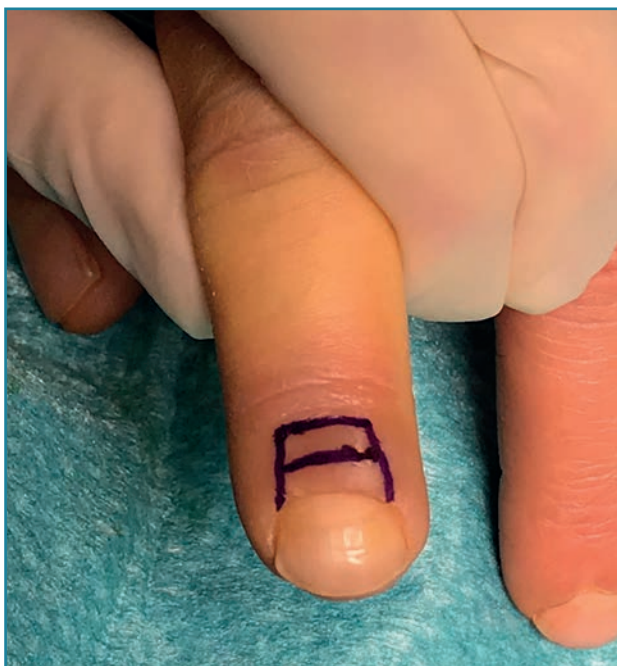

Figura 3. Planificación preoperatoria del colgajo eponiquial.

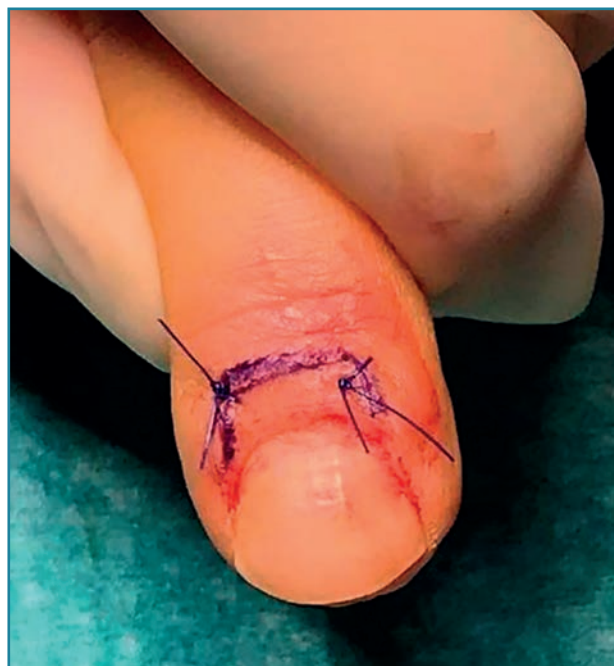

Figura 5. Retracción y sutura del colgajo con aumento de la exposición ungueal.

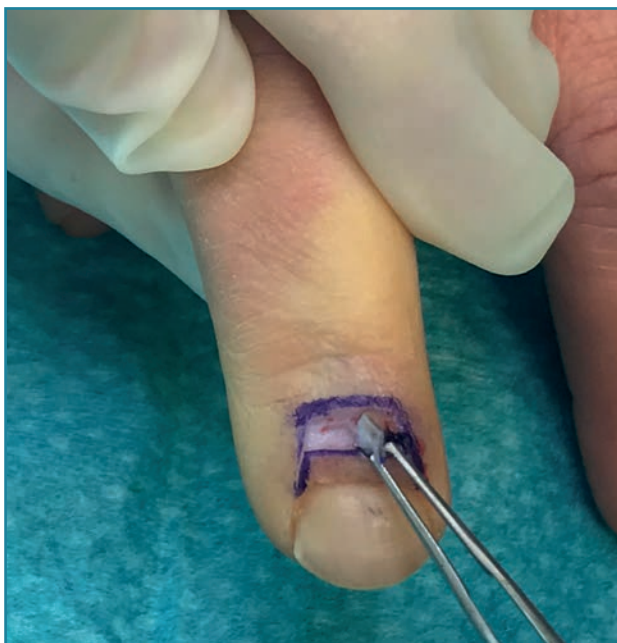

Figura 4. Exéresis de tejido cutáneo.

Descripción de la técnica quirúrgica

La técnica se desarrolla en decúbito supino en una mesa de mano, bajo anestesia locorregional en el nervio mediano y/o cubital en la muñeca o a nivel troncular interdigital. Se realiza isquemia de F1 de los dedos afectados.

En función del tamaño del defecto y la geometría del mismo, se planean colgajos de avance de cobertura de tipo Atasoy en lesiones transversales o de oblicuidad dorsal o lateral, colgajo de avance de tipo Kutler en defectos de oblicuidad volar. En defectos de mayor tamaño se pueden realizar, en función de las preferencias del cirujano, colgajos de tipo Hueston o colgajo homodigital de flujo retrógrado.

El colgajo eponiquial se diseña en forma rectangular, mediante una incisión transversa paralela a la lúnula a 3-4 mm del borde ungueal más otra incisión paralela a esta a unos 5-6 mm de distancia. Se completa el colgajo con 2 incisiones perpendiculares a las previas conectando estas incisiones con el borde lateral ungueal (Figura 3).

Se realiza una exéresis del tejido epidérmico contenido en el rectángulo diseñado, preservando el tejido celular subcutáneo y la vascularización dorsal a este nivel (Figura 4). Posteriormente, se retrae el eponiquio de la zona proximal de la uña exponiendo la lúnula y se realiza un avance de la zona eponiquial periungueal retraída hacia proximal y se realiza sutura cutánea para el cierre del defecto (Figuras 5 y 6).

Evolución

La paciente evoluciona satisfactoriamente durante el postoperatorio inmediato, se realiza la retirada de las suturas a las 3 semanas con movilización precoz de la falan-

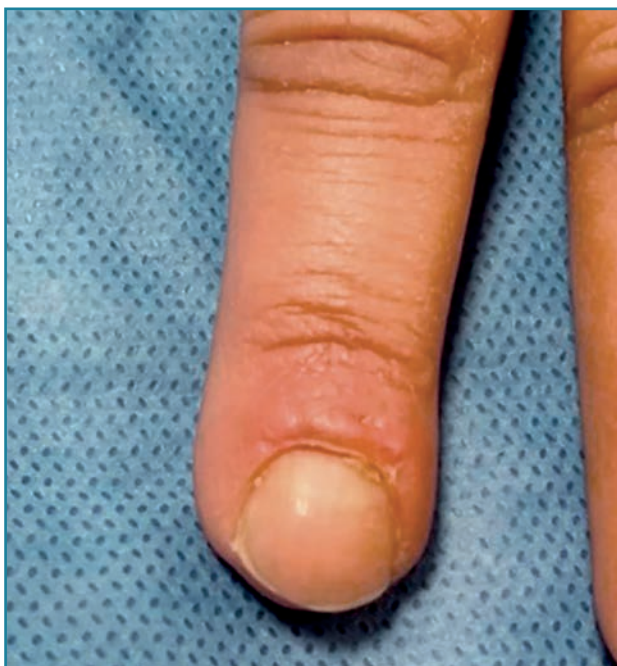

Figura 6. Resultado estético a los 2 meses de la intervención quirúrgica.

ge distal. Cursa reincorporación laboral a las 4 semanas desde el accidente. La paciente refiere un grado de satisfacción alto con el resultado estético y funcional de la mano (**Figura 6**).

Discusión

Las amputaciones distales de los dedos largos afectan a pacientes en diferentes ámbitos y los resultados no son siempre predecibles. Se debe realizar una evaluación de las expectativas funcionales y estéticas del paciente para orientar el tratamiento individualizado en cada caso⁽¹⁾.

La lesión del pulpejo se asocia frecuentemente a lesiones en la lámina ungueal con pérdida parcial o completa de la misma. La lámina ungueal ejerce un papel importante en la función y en el aspecto estético tras las amputaciones distales de los dedos⁽⁷⁾. La matriz ungueal es un tejido especializado, su lesión es difícilmente reparable y el reemplazo con injertos cutáneos raramente es satisfactorio⁽⁸⁾. Numerosas técnicas de transferencia de la matriz ungueal se han descrito, pero han sido progresivamente abandonadas⁽⁹⁾.

El colgajo de avance rectangular eponiquial o de recesión rectangular eponiquial es una buena opción para aumentar la exposición de la lámina ungueal tras la pérdida parcial de la misma en las amputaciones de los pulpejos. Se puede asociar a colgajos de cobertura cutánea

del pulpejo, contribuyendo a la recuperación funcional y estética⁽¹⁰⁾.

Este colgajo está indicado en amputaciones distales de los dedos de tipo II de Allen (o tipos B, C y D de Fassler) (**Figuras 1 y 2**). Habitualmente, se necesitan más de 2 mm de lámina ungueal que protruya del eponiquio para un resultado funcional y estético correcto⁽¹¹⁾.

Este colgajo se basa en que la piel dorsal cubre la gran mayoría de la matriz germinal y parte de la lámina ungueal⁽¹²⁾.

Algunos autores recomiendan la exéresis completa de la matriz ungueal cuando el remanente tras la amputación es menor a 5 mm o el 50% de la lámina ungueal⁽¹³⁾.

Sin embargo, otros autores consideran que una lámina ungueal residual de 2 mm o con la lúnula intacta puede mantenerse asociando el colgajo de recesión eponiquial para mejorar el aspecto estético y funcional de la uña⁽¹⁰⁾.

El colgajo eponiquial está contraindicado en amputaciones distales con lesión de la matriz ungueal o con un remanente ungueal menor a 2 mm (o 5 mm, según los autores)⁽⁷⁾.

Otras alternativas han sido descritas en la literatura para la reconstrucción de la lámina ungueal, como el injerto libre osteo-onicocutáneo de un dedo adyacente o de un dedo del pie. Los resultados de este injerto son inconsistentes y se asocia frecuentemente a deformidades ungueales en el dedo lesionado, así como morbilidad en el sitio donante⁽¹⁴⁾.

La técnica descrita es una técnica sencilla y práctica, que mejora el aspecto estético tras las amputaciones. Además de evitar las complicaciones derivadas del sitio donante, tiene un efecto en banda de tensión que hace que las deformidades ungueales postoperatorias sean raras⁽¹⁰⁾.

En cuanto a los resultados postoperatorios, Xing *et al.* revisan un total de 30 pacientes que sufren una amputación del pulpejo a los que intervienen con un colgajo eponiquial asociado a otro colgajo de cobertura. Los pacientes se incorporan a las actividades de la vida diaria en 8 semanas y a su actividad laboral en 10 semanas. En su serie no existe ninguna complicación local del colgajo periungueal ni alteraciones en el posterior crecimiento de la uña. Realizan una medición de la lámina ungueal pre- y postoperatoria, aumentan de media entre 3 y 4 mm la lámina ungueal (38% de la longitud tras el traumatismo). Todos los pacientes se sintieron satisfechos con la intervención⁽¹⁰⁾.

Conclusiones

El colgajo eponiquial es una técnica reproducible y fiable que supone una mejora estética y teóricamente funcional en el manejo de las amputaciones distales de los dedos en comparación con técnicas de reconstrucción que eli-

minan la lámina ungueal perdiendo la función de esta. Asociar esta técnica a otro colgajo de cobertura no supone un aumento de las complicaciones y, sin embargo, tiene un alto grado de satisfacción del paciente.

Responsabilidades éticas

Protección de personas y animales. Los autores declaran que para esta investigación no se han realizado experimentos en seres humanos ni en animales.

Confidencialidad de los datos. Los autores declaran que han seguido los protocolos de su centro de trabajo sobre la publicación de datos de pacientes.

Derecho a la privacidad y consentimiento informado. Los autores declaran que en este artículo no aparecen datos de pacientes.

Financiación. Los autores declaran que este trabajo no ha sido financiado.

Conflicto de interés. Los autores declaran no tener ningún conflicto de intereses.

Bibliografía

- Martin-Playa P, Foo A. Approach to Fingertip Injuries. *Clin Plast Surg.* 2019 Jul;46(3):275-83.
- Hustedt JW, Chung A, Bohl DD, Olmscheid N, Edwards S. Evaluating the Effect of Comorbidities on the Success, Risk, and Cost of Digital Replantation. *J Hand Surg Am.* 2016 Dec;41(12):1145-52.e1.
- Payatakes AH, Zagoreos NP, Fedorcik GG, Ruch DS, Levin LS. Current practice of microsurgery by members of the American Society for Surgery of the Hand. *J Hand Surg Am.* 2007 Apr;32(4):541-7.
- Shi Q, Sinden K, MacDermid JC, Walton D, Grewal R. A systematic review of prognostic factors for return to work following work-related traumatic hand injury. *J Hand Ther.* 2014 Jan-Mar;27(1):55-62; quiz 62.
- Steinberg, F. The law of workers' compensation as it applies to hand injuries. *Occup Med.* 1989;4:559-71.
- Lee PW, Ho ES, Tsang AK, Cheng JC, Leung PC, Cheng YH, Lieh-Mak F. Psychosocial adjustment of victims of occupational hand injuries. *Soc Sci Med.* 1985;20(5):493-7.
- Adani R, Marcoccio I, Tarallo L. Nail lengthening and fingertip amputations. *Plast Reconstr Surg.* 2003 Oct;112(5):1287-94.
- Shepard GH. Perionychial grafts in trauma and reconstruction. *Hand Clin.* 2002 Nov;18(4):595-614.
- Rai A, Jha MK, Makhija LK, Bhattacharya S, Sethi N, Baranwal S. An algorithmic approach to posttraumatic nail deformities based on anatomical classification. *J Plast Reconstr Aesthet Surg.* 2014 Apr;67(4):540-7.
- Xing S, Shen Z, Jia W, Cai Y. Aesthetic and functional results from nailfold recession following fingertip amputations. *J Hand Surg Am.* 2015 Jan;40(1):1-7.
- Brown RE, Zook EG, Russell RC. Fingertip reconstruction with flaps and nail bed grafts. *J Hand Surg Am.* 1999 Mar;24(2):345-51.
- Fassler PR. Fingertip Injuries: Evaluation and Treatment. *J Am Acad Orthop Surg.* 1996 Jan;4(1):84-92.
- Zachary SV, Peimer CA. Salvaging the "unsalvageable" digit. *Hand Clin.* 1997 May;13(2):239-49.
- Koshima I, Inagawa K, Urushibara K, Okumoto K, Moriguchi T. Fingertip reconstructions using partial-toe transfers. *Plast Reconstr Surg.* 2000 Apr;105(5):1666-74.