



CASO CLÍNICO

## Lesión inestable en charnela dorsolumbar de columna reumática

J. A. Aguilera Repiso<sup>1</sup>, L. García Bordes<sup>1</sup>, E. Gaviria Parada<sup>1</sup>, E. Lucas Andreu<sup>1</sup>, J. C. Serfaty Soler<sup>2</sup>

<sup>1</sup> Unidad de Raquis. Clínicas MC Mutual Barcelona

<sup>2</sup> Jefe de Servicio. Clínicas MC Mutual Barcelona

### Correspondencia:

Dr. Juan Antonio Aguilera Repiso

Correo electrónico: jaguilera@mc-mutual.com

Recibido el 15 de agosto de 2020

Aceptado el 12 de octubre de 2020

Disponible en Internet: noviembre de 2020

### RESUMEN

Las lesiones inestables de raquis en el medio laboral y en el contexto de una columna reumática no son frecuentes. Habitualmente, si la enfermedad de base es sintomática estos trabajadores no suelen/pueden realizar trabajos de esfuerzo.

No obstante, si se asocian, como en este caso que presentamos, la gravedad y la inestabilidad de la lesión aumentan claramente, como veremos.

Es básico un diagnóstico precoz tanto de la lesión ósea, ligamentosa y de la afectación neurológica, si la hay, como de la enfermedad si no está filiada. El tratamiento debe ser precoz, estabilizando absolutamente las lesiones.

**Palabras clave:** Lesión en charnela dorsolumbar. Inestable. Columna reumática.

### ABSTRACT

#### Unstable dorsolumbar hinge injury in a rheumatic spine

Unstable rheumatic spinal injuries in the context of work accident are infrequent. Usually, if the underlying disease is symptomatic, these workers do not usually perform effort works. However, if these conditions come together, as in this case that we present, the severity and instability of the injury clearly increases.

An early diagnosis of both the bone-ligament injury and neurological status is essential, as well as the underlying rheumatic disease. Treatment must be early, stabilizing the lesions.

**Key words:** Dorsolumbar hinge injury. Unstable. Rheumatic spine.

### Introducción

Presentamos un caso clínico con una asociación poco frecuente y grave, concretamente una columna reumática sobre la cual se produce una fractura inestable, con un potencial de inestabilidad y de lesión neurológica importante.

No es infrecuente que este tipo de lesiones pasen desapercibidas inicialmente en un contexto de politraumatismo; en ese caso, las consecuencias pueden ser fatales desde el punto de vista vital y neurológico.

El objetivo de la presentación de este caso es poner de manifiesto la importancia de un diagnóstico correcto desde el principio, analizando la lesión y estabilizándola absolutamente.



<https://doi.org/10.24129/j.retla.03206.fs2008020>

© 2020 Sociedad Española de Traumatología Laboral. Publicado por Imaidea Interactiva en FONDOSCIENCE® ([www.fondoscience.com](http://www.fondoscience.com)). Este es un artículo Open Access bajo la licencia CC BY-NC-ND ([www.creativecommons.org/licenses/by-nc-nd/4.0/](http://www.creativecommons.org/licenses/by-nc-nd/4.0/)).

## Material y métodos

Se trata de un varón de 64 años, de profesión conductor de camión de transporte de sustancias peligrosas.

Entre sus antecedentes destacan:

- Obeso mórbido (talla: 1,70; peso: 150 kg).
- Hipertensión arterial.

· Enfermedad reumática no claramente filiada ni controlada.

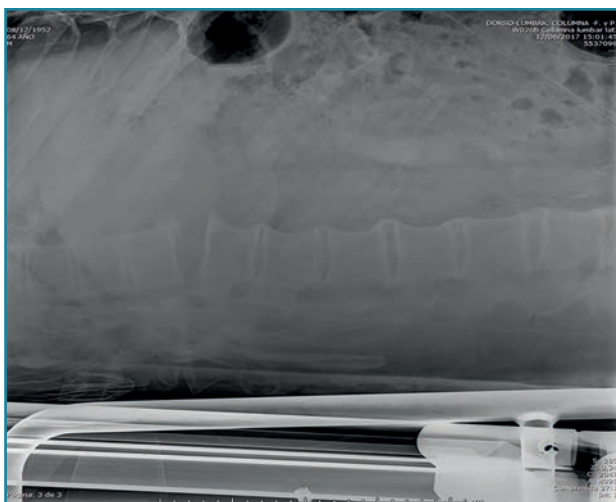Sufre un accidente laboral al caerse desde la cabina del camión sobre una valla, con traumatismo directo dorsolumbar.

En la **Figura 1** se muestra la primera radiografía que le realizan en el centro hospitalario más cercano al accidente. En ella visualizamos un perfil dorsolumbar realizado sobre la camilla de transporte con 2 imágenes. Por un lado, una apertura anterior patológica a través de disco a nivel dorsal, concretamente T10/T11. También observamos una sindesmofitosis de todo el raquis que conocemos como “caña de bambú”. Esto orienta a una enfermedad reumática, concretamente una espondiloartritis anquilosante<sup>(1)</sup>.

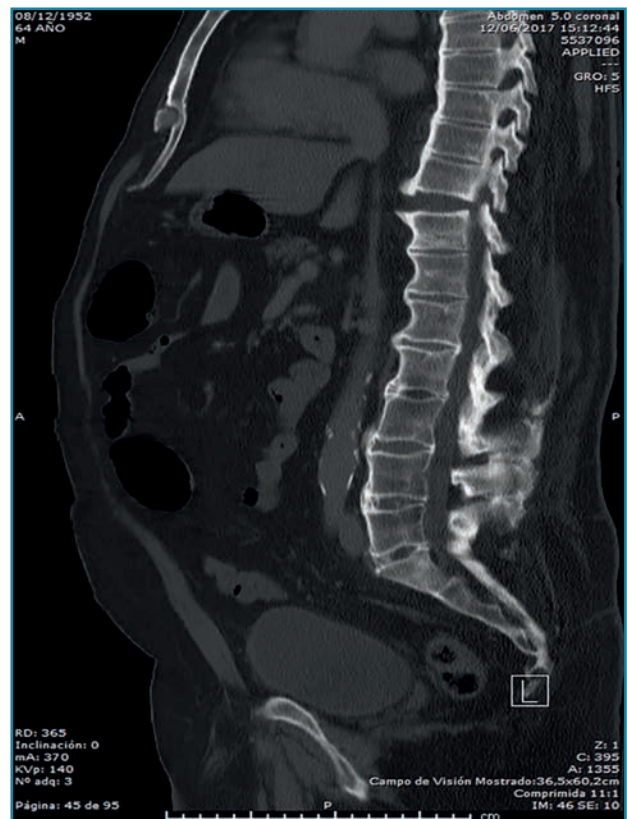Se puede observar con más claridad la lesión traumática T10/T11 y la sindesmofitosis de todo el raquis en el corte sagital de una tomografía axial computarizada de cuerpo (*body TAC*) (**Figura 2**).

En la **Figura 3** puede verse un corte sagital de la TAC cervical con sindesmofitosis también a este nivel, provocando un verdadero canal estrecho cervical en el raquis cervical alto.

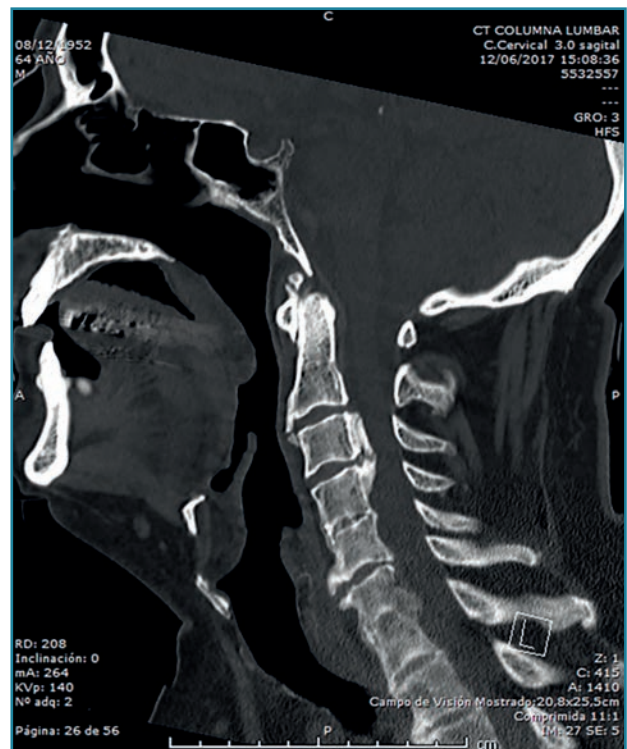En la **Figura 4** se muestran cortes de resonancia magnética (RM) axial y sagital, secuencias Stir. En el corte sagital visualizamos claramente la lesión. La columna se ha comportado como una “caña rígida” y el traumatismo ha provocado una lesión de todo el complejo posterior, con diástasis de las articulares posteriores a nivel de T10/



**Figura 1.** Radiografía inicial.



**Figura 2.** Corte sagital de tomografía axial computarizada dorsolumbar.



**Figura 3.** Corte sagital de tomografía axial computarizada cervical.

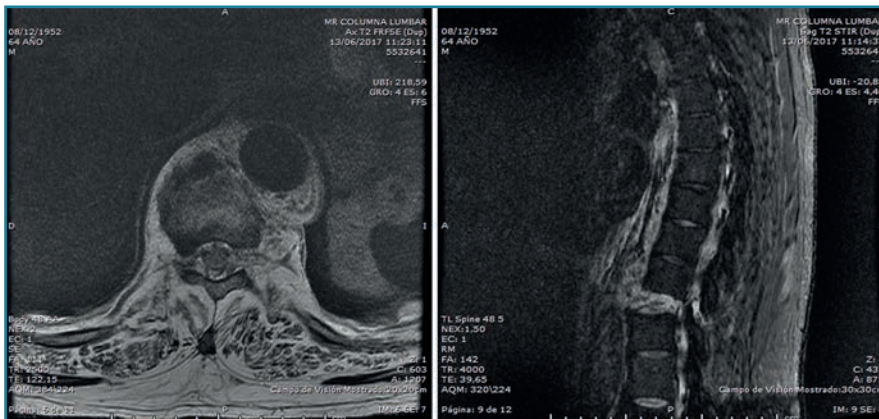


Figura 4. Cortes axial y sagital de resonancia magnética, secuencia Stir.

## Evolución clínica y resultados

Fue remitido a nuestra Unidad de Raquis para su tratamiento definitivo. El paciente presentaba buen estado general, sin afectación neurológica, e ingresó en la Unidad de Cuidados Intensivos (UCI).

La indicación de tratamiento es quirúrgico. A las dificultades técnicas habituales se añaden los otros factores añadidos que hacen que la cirugía sea más

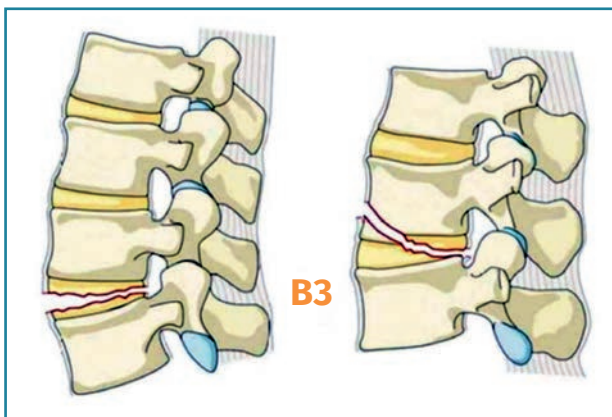


Figura 5. Clasificación AO: lesión por hiperextensión de tipo B3.

T11, lesión completa del complejo ligamentoso posterior, progresión de la misma a través del disco y distracción anterior T10/T11.

El diagnóstico de este paciente politraumático fue:

- Lesión inestable T10/T11.
- Fractura apófisis espinosas desde T11 a L2.
- Fractura apófisis transversas L1 a L4.
- Fracturas costales múltiples. Contusión pulmonar.

En nuestra Unidad de Columna utilizamos 2 clasificaciones para las fracturas toracolumbares: Thoro-Lumbar Injury Classification and Severity (TLICS)<sup>(2)</sup> y AO<sup>(3)</sup>.

En la Figura 5, puede verse que, según la clasificación de la AO Spine, corresponde a una lesión por hiperextensión B3.

En la Tabla 1, se comprueba que, según la clasificación TLICS, es una fractura TLICS 7.

Por lo tanto, tenemos una lesión en charnela dorso-lumbar muy inestable, sobre una columna reumática en contexto de espondiloartritis anquilopoyética y en un paciente con obesidad mórbida.

Tabla 1. Puntuación TLICS

Morfología	Calificación	Puntos
Compresión		1
	Estallido	+1
Traslación/Rotación		3
Distracción		4
<b>Estado neurológico</b>		
Intacto		0
Lesión radicular		2
Médula o cono medular	Incompleto	3
	Completo	2
Cauda equina		3
<b>Complejo ligamentoso posterior</b>		
Intacto		0
Sospechoso/Dudoso		2
Lesionado		3

compleja y con posibilidades de lesión neurológica añadida incluso en la colocación del paciente en el quirófano en decúbito prono (150 kg) necesaria para la intervención. En estas lesiones, la indicación es de artrodesis amplia (como mínimo 3 niveles por encima y por debajo de la lesión)<sup>(4,5)</sup> y con registro neurofisiológico desde el principio, es decir, colocación y cirugía<sup>(6)</sup>. También hay que considerar que la artrodesis debe de ser *in situ*; intentar reducir la lesión (hiperextensión) entraña un riesgo de afectación medular muy importante<sup>(7,8)</sup>.

Con las consideraciones anteriores, lo operamos realizando una artrodesis instrumentada *in situ* T8/L1 bajo control neurofisiológico. Debemos reseñar que no pudi-

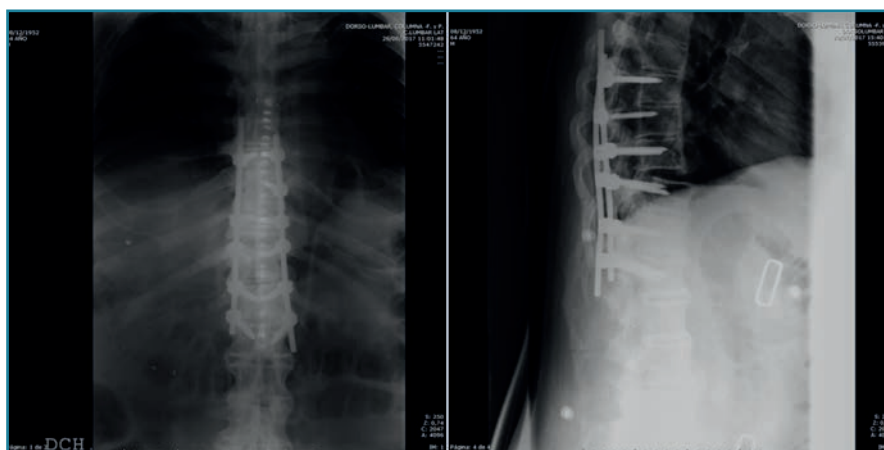


Figura 6. Control postoperatorio.

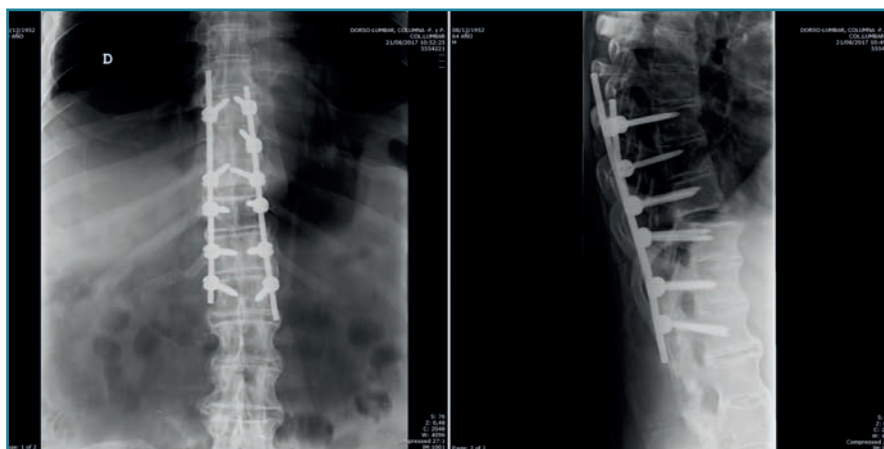


Figura 7. Control a los 2 meses de la cirugía.

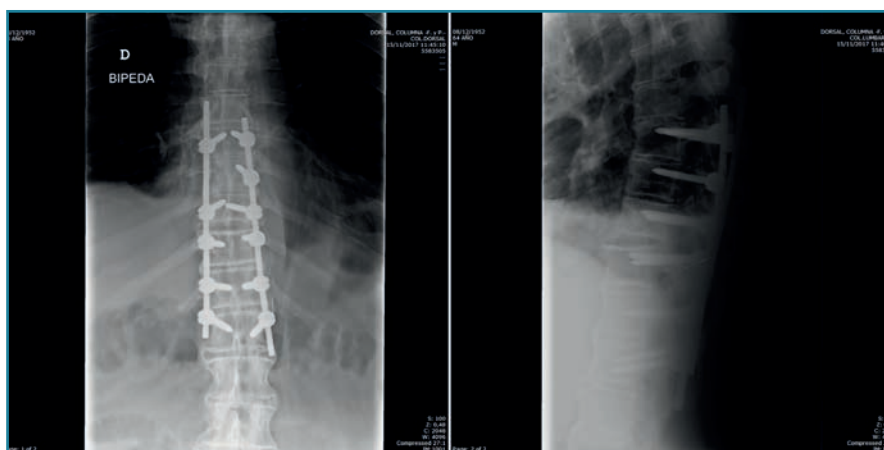

Figura 8. Control final a los 5 meses de la cirugía.

mos navegar el tornillo derecho de T9 porque, a pesar de que parecía que estábamos correctamente posicionados en pedículo, el registro neurofisiológico detectaba que no.

**Confidencialidad de los datos.** Los autores declaran que han seguido los protocolos de su centro de trabajo sobre la publicación de datos de pacientes.

Después de realizar un control radiológico postoperatorio (Figura 6), inició la deambulación con ortesis semirrígida dorsolumbar en el postoperatorio inmediato. Mantuvimos la ortesis durante 2 meses, iniciando la rehabilitación con una evolución clínica excelente.

Se realizó un control a los 2 meses de la cirugía, previo al inicio de rehabilitación (Figura 7).

A los 5 meses de la cirugía finalizamos el proceso. El paciente realizaba una vida normal sin esfuerzos y desde el punto de vista laboral le fue concedida una incapacidad permanente total (IPT).

En la Figura 8 vemos el control final a los 5 meses de la cirugía.

## Conclusiones

- Lesión muy inestable sobre una columna patológica, rígida. Literalmente, este paciente se “rompió a espalda a nivel de la charnela dorsolumbar”.
- A ello hay que añadir su obesidad mórbida.
- Tributaria de artrodesis amplia *in situ*.
- Buen resultado clínico, ya que el paciente hace una vida diaria normal.
- Desde el punto de vista laboral, la concesión de una IPT es habitual en estas lesiones y más en casos como el de este paciente, de profesión camionero.

## Responsabilidades éticas

**Protección de personas y animales.** Los autores declaran que para esta investigación no se han realizado experimentos en seres humanos ni en animales.

**Derecho a la privacidad y consentimiento informado.**

Los autores declaran que en este artículo no aparecen datos de pacientes.

**Financiación.** Los autores declaran que este trabajo no ha sido financiado.

**Conflicto de interés.** Los autores declaran no tener ningún conflicto de intereses.

**Bibliografía**

1. Cañete J, Collantes E, Fernández Sueiro JL, Juanola X. Espondiloartropatías. Sociedad Española de Reumatología (revisión); 2015.
2. Vaccaro AR, Lehman RA, Hurlbert RJ, Anderson PA, Harris M, Hedlund R, et al. A new classification of thoracolumbar injuries: the importance of injury morphology, the integrity of the posterior ligamentous complex, and neurologic status. *Spine (Phila Pa 1976)*. 2005 Oct 15;30(20):2325-33.
3. Vaccaro AR, Oner C, Kepler CK, Dvorak M, Schnake K, Bellabarba C, et al. AOSpine thoracolumbar spine injury classification system: fracture description, neurological status, and key modifiers. *Spine (Phila Pa 1976)*. 2013 Nov 1;38(23):2028-37.
4. Zdeblick TA, Sasso RC, Vaccaro AR, Chapman JR, Harris M. Instructional Course Lectures. *Spine 2 AAOS. Surgical Treatment of thoracolumbar fractures 2010*;4:43-8.
5. Sasso RC, Cloter HB. Posterior instrumentation and fusion for instable fractures and fractures dislocations of the thoracic and lumbar spine. A comparative study of three fixation devices in 70 patients. *Spine (Phila Pa 1976)*. 1993 Mar 15;18(4):450-60.
6. Costa P, Bruno A, Bonzanino M, Massaro F, Caruso L, Vincenzo I, et al. Somatosensory- and motor-evoked potential monitoring during spine and spinal cord surgery. *Spinal Cord*. 2007;45:86-91.
7. Olerud C, Frost A, Bring J. Spinal fractures in patients with ankylosing spondylitis. *Eur Spine J*. 1996;5(1):51-5.
8. Hitchon PW, From AM, Brenton MD, Glaser JA, Torner JC. Fractures of the thoracolumbar spine complicating ankylosing spondylitis. *J Neurosurg*. 2002 Sep;97(2 Suppl):218-22.